

ORIGINAL ARTICLE

Kifotik postürlü adölesan kızlarda omuz retraksiyon ortezi ile postür egzersizlerinin kifoza, servikal tilte ve skapular protraksiyona etkileri

Tansu YAŞIN¹, Serkan USGU²

Amaç: Bu çalışma, kifotik postüre sahip adölesan kızlarda postür egzersiz eğitimi ve omuz retraksiyon ortezinin kifoza, servikal tilte ve skapular protraksiyona olan etkisini araştırmak amacı ile yapıldı.

Yöntem: Çalışmaya postürel kifoza olan 30 adölesan kız dahil edildi. Bireyler basit rastgele yöntem ile egzersiz (n=15, yaş ortalaması: 13,73±0,46 yıl, VKİ: 20,61±1,98 kg/m²) ve ortez (n=15, yaş ortalaması: 13,73±0,46 yıl, VKİ: 20,19±1,72 kg/m²) grubuna ayrıldı. 8 hafta boyunca egzersiz grubuna (30-40 dk/gün/hafta) spinal ekstansörleri ve skapula kaslarını kuvvetlendirme, skapula stabilizasyonu, pektoral germe içeren postür egzersiz eğitimi verildi. Ortez grubu 8 hafta boyunca omuz retraksiyon ortezini (8 saat/gün/hafta) kullandı. Kifoz, esnek cetvel ölçüm yöntemiyle elde edilen kifoz indeksi ile değerlendirildi. Anterior servikal tilti değerlendirmek için tragus-duvar mesafesi, skapula protraksiyonu değerlendirmek için iki skapulanın inferior ucu arasındaki mesafe ölçüldü.

Bulgular: Gruplar kendi içerisinde eğitim öncesi ve sonrası verileri karşılaştırıldığında kifoz indeksi, servikal tilt ve skapula protraksiyonunda iyileşme (p<0,05) gösterdi. Gruplar eğitim öncesi ve sonrası birbiriyle karşılaştırıldığında değerlendirilen parametreler açısından fark bulunmadı (p>0,05).

Sonuç: Postür egzersiz eğitimi ve omuz retraksiyon ortezi adölesan kızlarda postürel kifozun azaltılmasında etkilidir. Her iki yöntemin kombine kullanıldığı, uzun dönemli takiplerin yapıldığı randomize kontrollü çalışmalara ihtiyaç vardır.

Anahtar kelimeler: Adölesan, Postür, Kifoz, Egzersiz, Ortez.

Effects of shoulder retraction orthosis and posture exercises on kyphosis, cervical tilt, and scapular protraction in adolescent girls with kyphotic posture

Purpose: This study was aimed to investigate the effectiveness of posture exercise training and shoulder retraction orthosis on kyphosis, cervical tilt and scapular protraction in adolescent girls with kyphotic posture.

Methods: Thirty adolescent girls with postural kyphosis participated in the study. The participants were randomly divided into exercise (n=15, mean age: 13.73±0.46 years, BMI: 20.61±1.98 kg/m²) and orthosis (n=15, mean age: 13.73±0.46 years, BMI: 20.19±1.72 kg/m²) groups. The exercise group performed posture exercise training (30-40 min/day/week) for 8 weeks that included spinal extensor and scapular strengthening, scapular stabilization, and stretching of the pectoralis muscles. The orthosis group used shoulder retraction orthosis (8 hours/day/week) for 8 weeks. Kyphosis was assessed with the kyphosis index obtained by the flex ruler measurement method. Anterior cervical tilt was evaluated with tragus wall distance, and shoulders protraction was assessed with the distance between the inferior of the two scapulae.

Results: The pre and post-test comparison in the groups showed improvements in kyphosis index, cervical tilt and scapula protraction (p<0.05). The comparison of pre and post-test values between group, no differences were found in all parameters (p>0.05).

Conclusion: Exercise training and shoulder retraction orthosis are affective methods in reducing postural kyphosis in adolescent girls. There is a need for randomized controlled studies which both methods are used in combination and with long-term follow-up.

Keywords: Adolescent, Posture, Kyphosis, Exercise, Orthosis.



1 Kemal Ergin Pilates and Health Center, Şanlıurfa, Turkey

2 Department of Physiotherapy and Rehabilitation, Faculty of Health Sciences, Hasan Kalyoncu University, Gaziantep, Turkey

Corresponding Author: Serkan Usgu: serkan.usgu@hku.edu.tr

ORCID IDs (order of authors): 0000-0002-6485-9004; 0000-0002-4820-9490

Received: March 9, 2021. Accepted: June 22, 2021

Torakal hiperkifoz, torakal vertebraların sagittal düzlemde 40°'den fazla olan eğriliğidir. Postüral kifoz, Scheuermann hastalığı ve konjenital deformitelere bağlı gelişen formları olmak üzere genelde üç tipte görülür. Postüral kifoz adölesan dönemde ortaya çıkar ve erkeklere kıyasla kızları daha fazla etkiler. Öne doğru duruş sırt ekstansör kaslarını ve posterior ligamentleri gererek zamanla zayıflatır. Bu kifoz formunda diğerlerine göre vertebral yapılar genellikle normaldir ve iyi seyirlidir.¹ Scheuermann kifozunda torasik/torakalomber vertebraların endplatelerinde anormal mineralizasyon oluşmakta ve vertebra gövdesinde anterior yönde kamalaşmaya neden olduğu düşünülmektedir.² Konjenital kifoz hızlı ilerleyen, ciddi engellere ve diğer türlere göre daha sık nörolojik komplikasyonlar yaratabilmektedir.³

Adölesan dönemde kifozun artması Scheuermann hastalığı gibi patolojik bir durumun göstergesi olabileceği gibi postüral alışkanlıklar veya vücut gelişiminin sonucu olarak da gelişebilir.⁴ Özellikle kız bireylerin vücut gelişimleri, göğüs oluşumu, vücut imajlarını saklama gereksinimi, gövdenin fleksiyonda olduğu oturma pozisyonları veya modern teknolojilerin (akıllı telefon, tabletlerin, vb.) uzun süreli kullanılması gibi nedenler karşımıza çıkmaktadır.⁵

Postüral kifoz, eksternal yüklenmelere karşı sırt kaslarının yeterli kuvvetinin olmamasına bağlı spinal kolonun hızlı dejenerasyonu ile üst çapraz sendrom yaratarak torakal bölgeyi etkilemektedir.⁶ Omuz protraksiyonu ve başın anterior tiltiyle kendini gösterir.⁷ Skapula protraksiyonu sonucu pektoral kaslar kısılır ve gerginlikleri artar.^{8,9}

Kifozun bilinen tedavileri içerisinde konservatif ve cerrahi yöntemler, manuel tedavi, egzersiz ve ortez yaklaşımları yer alır.¹⁰ Cerrahi yöntemler genellikle idiyopatik kifozu olan çocuklarda tercih edilmektedir. Postür egzersizleri konservatif tedavilerde tercih edilen bir yaklaşım olup genel olarak spinal kasların kuvvetini artırmak ve omurga düzgünlüğünü sağlamak amacıyla kullanılmaktadır.¹¹ Adölesanlarda postür egzersizleri kifoz açısını azaltmakta ve torakal bölge normal eklem hareketliliğini geliştirmektedir. Egzersizlerin spinal bölgedeki kasların esnekliğini, kuvvetini

ve propriosepsiyonu artırarak spinal düzgünlüğü sağlandığı ifade edilmiştir.⁶

Egzersiz uygulamalarının dışında mekanik olarak torakal vertebraların düzleştirilmesi ve uygun postürün sağlanması amacıyla çeşitli ortezlerde kullanılabilir.¹² Bu konuda özellikle genç ve yetişkinlerde idiyopatik kifoz/skolyoza yönelik rijid ortezler tercih edilmektedir. Rijid ortezlemelerin yapılamayacağı durumlarda genellikle soft ortezler kullanılabilir. Soft ortezlerden en çok kullanılan omuz retraksiyon ortezidir ve etkisi taktil duyunun artırılması ve protraksiyonun azaltılması prensibine dayanmaktadır.¹³ Osteoporozu olan yetişkin bireylerde omuz retraksiyon ortezi kifozu azaltmıştır ancak adölesan dönemdeki etkileri net değildir.¹³ Kifotik postüre sahip adölesanlarda omuz retraksiyon ortezi ile postür egzersizlerinin kıyaslandığı randomize çalışma bildiğimiz kadarıyla bulunmamaktadır. Bu çalışma kifotik postüre sahip adölesan bireylerde postür egzersizleri ile omuz retraksiyon ortezinin kifoz üzerine olan etkisini incelemek amacı ile yapıldı.

YÖNTEM

Bireyler

13-14 yaş aralığında, postüral kifozu olan 33 adölesan birey çalışmaya dahil edildi. Skolyozu veya idiyopatik kifozu olan, hikayesinde spinal cerrahisi veya kırığı bulunan, adet düzensizliği yaşayan, egzersiz yapmak istemeyen ve ortez kullanımından rahatsız olan bireyler çalışmadan çıkarıldı.

Postüral kifozun varlığı; duruş bozukluğuna bağlı gelişen sırt ekstansörlerinin kontraksiyonuyla anlık istemli düzeltilebilen ayrıca yüzüstü pozisyonda gövde ekstansiyonuyla tamamen görünürlüğü kaybolan kifoz olarak belirlendi.⁶ İdiyopatik (patolojik) kifozda vertebral anomaliler nedeniyle kifoz rijit haldedir ve yukarıdaki değerlendirme yöntemleri ile ortadan kalkmamaktadır.

Çalışmaya katılan bireyler basit randomizasyon ile eğitim ve ortez grubuna ayrıldı. Çalışmaya katılan bütün bireylere ve velilerine araştırmanın amacı anlatılarak gönüllü bilgilendirme ve onam formu imzalatıldı. 2018-02 karar numarası ile

27.03.2018 tarihinde Hasan Kalyoncu Üniversitesi Sağlık Bilimleri Fakültesi Girişimsel Olmayan Etik Kurulundan etik onay alındı.

Çalışma dizaynı

Bireylerin randomizasyonu protokol numaralarına göre belirlendi, tek sayılı numaralar egzersiz grubuna, çift sayılı numaralar ortez grubuna yerleştirildi. 8 haftalık çalışma süresince egzersizler haftada 1 kez fizyoterapist eşliğinde, diğer günler postür ev egzersiz programı şeklinde uygulandı. Aynı süre boyunca ortez grubundaki bireylerden omuz retraksiyon ortezini (posturex ortezi) günde en az 8 saat kullanması istendi. Bireylerin aileleri telefon ile aranıp egzersiz yapmaları ve ortez kullanımları sorgulandı. Günlük takip çizelgesi hazırlanarak bireylerin katılımları takip edildi. Postür egzersizleri ilk 3 haftadan sonra tekrar ve set sayısı artırılarak ilerletildi.¹⁴ Bireyler çalışma başlangıcında ve sonunda olmak üzere 2 defa değerlendirildi.

Değerlendirme

Bireylerin yaş, boy, vücut ağırlığı gibi fiziksel ve demografik bilgileri çalışma başlangıcında kaydedildi. Vücut kitle indeksi (VKİ), vücut ağırlığı/boy² formülü kullanılarak hesaplandı.

Skapula protraksiyonun değerlendirilmesi

Bireyler ayakta kolları gövde yanında iken skapulanın inferior ucu palpe edildi. Skapula inferior uclarının birbirine olan horizontal uzaklığı mezura ile ölçülüp santimetre (cm) cinsinden kaydedildi.¹⁵ Bu testin nötral pozisyonda skapula protraksiyonu değerlendirmedeki geçerliliği (ICC 0.93) olarak belirtilmiştir.¹⁶

Başın öne tilt ölçümü

Anterior servikal tilti değerlendirmek için tragus-duvar mesafesi ölçüm yöntemi kullanıldı. Bireylerden sırt, skapula ve kalçalarını duvara dayamaları, dizleri tam ekstansiyon iken mümkün olduğunca baş nötral pozisyonda olacak şekilde ayakta durmaları istendi. Bu pozisyonda tragus ve duvar arasındaki mesafe mezura ile ölçüldü. Sağ ve sol tragus duvar arasındaki mesafenin ortalaması alınıp cm cinsinden kaydedildi.¹⁷

Kifozun değerlendirilmesi

Kifoz, plastik kaplanmış ve yaklaşık 40 cm uzunluğunda içerisinde metal bir bant bulunan esnek cetvel kullanılarak değerlendirildi. Esnek cetvel sadece sagittal

düzlemde bükülebilir ve büküldüğünde şeklini korur. Spinal bölgede C7 den L5-S1 bölgesine yerleştirilen esnek cetvel ölçümünde "kifoz indeksi" (C7-T12) ve "lordoz indeksi" (T12-S1) olmak üzere iki eğri elde edilebilir. Torasik omurganın izole edilmesi amacıyla daha önceki çalışmalarda da kullanılan "kifoz indeksi" değeri tercih edildi.^{13,18}

Esnek cetvel ölçümü sırasında bireylerden ayakta ve olabildiğince dik durmaları istendi. C7 ve T12 spinöz prosesleri referans nokta olarak cilt üzerine işaretlendi ve esnek cetvel bu noktalara gelecek şekilde yerleştirildi (Şekil 1a). Esnek cetvel üzerine çok fazla baskı uygulanmadan kifozun şeklini alması sağlandı. Cetvelin şekli bozulmadan beyaz kağıt üzerine yerleştirilerek bir kalem aracılığıyla şekli kopyalandı. Torasik kifozun uzunluğu (U); cetvelin iki ucuna karşılık gelecek şekilde düz bir çizgiyle birleştirilerek cm olarak hesaplandı. Torasik kifozun yüksekliği (H); torasik eğrinin en yüksek noktasından düz çizgiye olan uzaklığı çizilerek cm olarak belirlendi (Şekil 1b). Kifoz indeksi ise $(H/U) \times 100$ formülüyle elde edildi. Tepe noktasından doğruya olan uzaklık artıkça kifoz artmaktadır.^{19,20} Esnek cetvel ölçümü radyolojik yöntemlere göre maliyeti düşük, kullanımı kolay, tekrarlanabilir ve güvenilir bir yöntemdir.²⁰

Egzersiz eğitimi

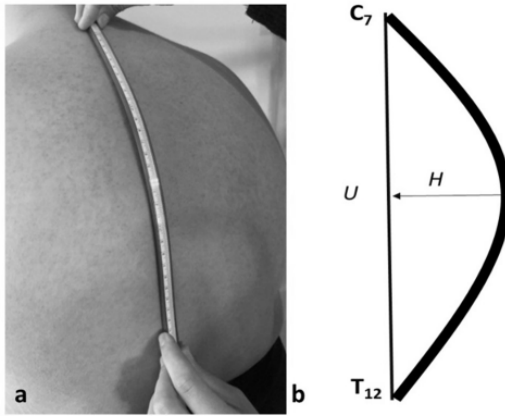
Egzersiz programı kuvvetlendirme, germe ve stabilizasyon egzersizlerinden oluştu. Egzersizler trapezius, latissimus dorsi, levator skapula, rhomboidler, serratus anterior ve derin sırt ekstansörlerine yönelik olarak planlandı (Tablo 1). Haftalara göre egzersizler tekrar ve set sayıları artırılarak ilerletildi (Tablo 2).²¹

Ortez kullanımı

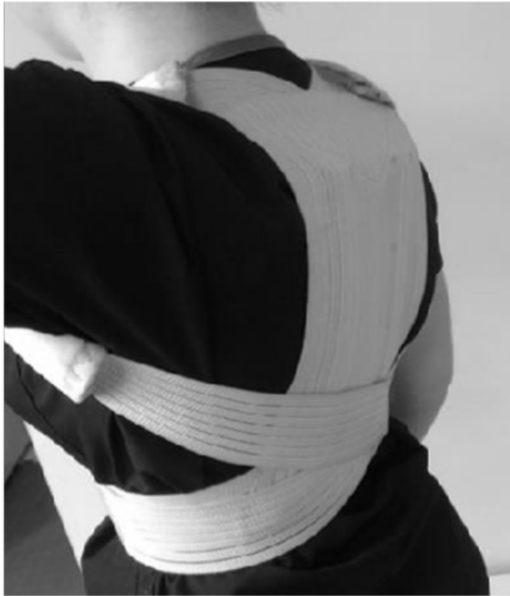Omuz retraksiyon ortezi 2 plastik baleni olan soft bir ortezdir (Şekil 2). Ortez öndeki çapraz bantları omuzların üstünden skapula bölgesine gelecek şekilde kullanıldı. Çapraz bantlar aksilladan geçerek gerilim uygulandıktan sonra velkro ile birbirine sabitlendi. Bireylerin orteze uyumlarını arttırmak için gündelik zamanda en az 8 saat ortezi kullanmaları istendi.²²

İstatistiksel analiz

SPSS (Statistical Package for the Social Sciences, versiyon 22.0) istatistik programı kullanılarak analizler gerçekleştirildi. Yapılan güç analizinde (%80 güç ve %95 güven aralığında) çalışmaya alınması gereken birey



Şekil 1. Esnek cetvel ölçümü. a: Esnek cetvel C7-T12 yerleşimi. b: Ölçümün değerlendirilmesi (H: Apeksin merkeze olan uzaklığı, U; Cetvelin iki ucu arasındaki uzaklık).



Şekil 2. Omuz retraksiyon ortezi.

sayısı en az 30 kişi (her iki grupta 15 birey) olarak belirlendi. Çalışmada olası kayıplar göz önünde bulundurularak toplam 33 kişi dahil edildi. Verilerin homojen dağılıp dağılmadığını Kolmogorov Smirnov testi ile bakıldı. Homojen dağılan eğitim öncesi veya sonrası verilerin gruplar arası karşılaştırılmasında *t* testi

kullanıldı. Gruplarda eğitim öncesi ve sonrası verilerin karşılaştırılması *t* testi ile analiz edildi. Elde edilen veriler aritmetik ortalama ve standart sapma ($X \pm SD$) şeklinde ifade edildi. Yapılan istatistiklerde anlamlılık değeri $p < 0,05$ olarak kabul edildi.

BULGULAR

Çalışma sırasında bireylerden 2'si egzersizleri yapmak istemediği için eğitim grubundan, biri ortezi kullanmak istememesi nedeniyle ortez grubundan çıkarıldı. 30 adölesan birey ile çalışma tamamlandı. Çalışma öncesinde grupların demografik ve fiziksel özellikleri benzer bulundu ($p > 0,05$) (Tablo 3).

Grupların çalışma öncesi ve sonrası anterior servikal tilt, skapular protraksiyon ve kifoz indeksi değerleri benzer bulundu ($p > 0,05$) (Tablo 4). Gruplar kendi içinde karşılaştırıldığında anterior servikal tilt, skapular protraksiyon ve kifoz indeksinde azalma (iyileşme) görüldü ($p < 0,05$).

TARTIŞMA

Kifotik postüre sahip adölesan kız bireylerde postür egzersizleri ile omuz retraksiyon ortezinin kifoza olan etkisini karşılaştırdığımız çalışmada; her iki yöntemde kifozu azaltmakta etkili olduğu tespit edildi.

Postüral kifoz özellikle adölesan dönemde meydana gelen günümüz kas iskelet problemlerinden biridir. Adölesan dönemde yapılacak postür egzersizleri omurga sağlığını korumada öne çıkmaktadır.^{18,23-25} Kifotik postürü olan bireylerin postürleri incelendiğinde başın öne tilti ve omuzların protraksiyonu görülmektedir.^{24,26} Sagittal düzlemde meydana gelen torakal fleksiyon üst çapraz sendrom ile yakından ilişkilidir.¹ Abdominal ve paravertebral kasların zayıflığı bu durumu yaratmaktadır.²⁷ Uyguladığımız egzersiz programının abdominal ve sırt ekstansörlerini kuvvetlendirdiğini ve pektoral kasların uzamasını sağladığını düşünmekteyiz. Adölesanlarda yapılan kuvvetlendirme ve germe egzersizlerinden oluşan 6 haftalık egzersiz programı başın öne tiltini ve omuz protraksiyonunu azaltmıştır.²⁸ Feng vd.

Tablo 1. Egzersiz programı.

• Egzersiz 1:	Omuzların sirkümdiksiyonu
• Egzersiz 2:	Yüz üstü pozisyonda ters-U ve "W - T - Y" egzersizleri
• Egzersiz 3:	Yüz üstü kuru yüzme
• Egzersiz 4:	Yastık yardımıyla oturur pozisyonda torakal ekstansiyon
• Egzersiz 5:	Emekleme pozisyonunda kedi-deve
• Egzersiz 6:	Ayakta dirsekler düz duvar itme
• Egzersiz 7:	Duvar kenarında pektoral germe
• Egzersiz 8:	Oturma pozisyonunda levator skapula germe

Tablo 2. Egzersiz programı ilerlemesi.

	Tekrar sayısı	Set sayısı	Tekrarlar arası dinlenme	Setler arası dinlenme	Zaman
1-3 hafta	10	2	1-1,5 dk	2-4 dk	15-20 dk
4-6 hafta	10	3	1-1,5 dk	2-4 dk	25-30 dk
7-8 hafta	10	4	1-1,5 dk	2-4 dk	30-40 dk

Tablo 3. Adölesan bireylerin fiziksel özellikleri.

	Egzersiz grubu (N=15)		Ortez grubu (N=15)		t	p
	X±SD	X±SD	X±SD	X±SD		
Yaş (yıl)	13,73±0,46	13,73±0,46	13,73±0,46	13,73±0,46	0,000	1,000
Boy (cm)	162,40±5,62	162,40±5,62	159,80±4,31	159,80±4,31	1,189	0,244
Vücut ağırlığı (kg)	54,40±6,32	54,40±6,32	51,67±6,26	51,67±6,26	1,422	0,166
Vücut kütle indeksi (kg/m ²)	20,61±1,98	20,61±1,98	20,19±1,72	20,19±1,72	0,611	0,546

Tablo 4. Eğitim öncesi ve sonrası verilerin grup içi ve gruplar arası karşılaştırılması.

	Egzersiz grubu (N=15)			Ortez grubu (N=15)			Gruplar arası	
	E.Ö.	E.S.	p	E.Ö.	E.S.	p	E.Ö.	E.S.
							p	p
Başın öne tilti (cm)	18,0±2,2	15,2±2,2	<0,001	17,1±2,1	14,83±1,7	<0,001	0,249	0,652
Skapula protrakسیونu (cm)	16,1±1,7	13,4±1,5	<0,001	15,5±1,3	13,59±1,3	<0,001	0,298	0,748
Kifoz İndeksi (%)	22,3±2,9	15,3±2,3	<0,001	21,8±3,3	16,09±2,5	<0,001	0,507	0,572

E.Ö: Eğitim öncesi. E.S: Eğitim sonrası.

adölesanları spinalmouse ile değerlendirmiş, gövde kaslarının kuvvet ve esnekliğini hedefleyen fonksiyonel koreksiyon egzersiz programları (8 hafta/2 gün/15-20 dk) kifozu azaltmakta etkili olmuştur.⁶ Bu bakımdan

çalışmamızda özellikle kifoz indeksindeki ve diğer parametrelerdeki iyileşmenin spinal ekstansör kasların kuvvetlenmesiyle ilişkili olduğunu düşündük. Her ne kadar çalışmamızda bunu objektif olarak

değerlendiremesek de yakın zamanda yapılan bir meta-analiz araştırmasında kifoz için kuvvetlendirme egzersizlerinin önemi vurgulanmıştır.²⁷ Kifozu bulunan erişkin kadınlarda manuel tedavi ve egzersiz yöntemlerinin (15 seans/5 hafta) karşılaştırıldığı çalışmada, her iki yöntemde esnek cetvel ölçümlerinden elde edilen kifoz indeksini azaltmıştır.²⁹ Bu açıdan verdiğimiz egzersizlerin çoğunluğunun sırt ekstansörlerine yönelik olması ve kifozu azaltması yukarıdaki çalışmalarla benzerlik göstermektedir. Çalışmalar her ne kadar farklı popülasyonlarda ve egzersiz uygulamalarıyla gerçekleştirilmiş olsa da genelde uygun reçetelendirilen egzersiz programlarının etkili olduğu görülmektedir.

Haftanın bir günü gözetimli diğer günleri ev programı olarak uygulanan program literatürde güvenilir bir yöntem olarak kullanılmaktadır.^{18,30,31} İdiopatik kifozu olan erişkinlerde ev egzersiz programı (4 gün/hafta) 13 haftanın sonunda kontrol grubuna göre kifozu (kifoz indeksi) azaltmıştır.¹⁸ Erişkinlerde başarılı olan bu yöntemin adölesanlar için uygulanması, egzersizlerin yapılabilirliği 8 hafta sonunda elde ettiğimiz gelişmeler ile işe yaradığını göstermektedir. Gözetimli ev programı adölesan dönemde psikososyal açıdan bakıldığında her gün kliniğe gelerek egzersiz yapma sorumluluğu, diğer hastalardan etkilenme veya okuldan zaman ayırma gibi negatif olumsuzlukları ortadan kaldıracaktır.

Diğer taraftan günde 8 saat omuz retraksiyon ortezi kullanan bireylerimizde de benzer şekilde kifoz azaldı. Kullandığımız ortez, soft ortez türünde olup düzeltici etkisi 3 nokta çekirme prensibine dayanmaktadır. Skolyozda kullanılan benzer etki mekanizmasına sahip rijit ortezlerin etkileri ve endikasyonları birçok çalışmada gösterilmiştir.^{10,32,33} Fakat idiyopatik skolyozu olan adölesanlarda soft ortezin rijid orteze göre skolyoz derecesini arttırabileceği ifade edilmiştir.³⁴ Doğal olarak konjenital/patolojik kökenli kifoz veya skolyozlarda soft ortezler rijit ortezler yerine tercih edilmemektedir. Öte yandan, postüral kifoz için aynı durum söz konusu olmayabilir. Omuz retraksiyon ortezinin, torakal bölgedeki volonları ve omuzlardan geçen tekstil kumaşının çekmesi ile yarattığı gerginlik dik durma etkisi yaratmaktadır. Ayrıca kullanım kolaylığı ve kozmetik açıdan da avantaj yaratarak psikososyal olarak bireylerimizi

motive etmiş olabilir.³⁵ Yetişkinlerde kullanılan üç nokta prensibine sahip Milwaukee ortezi günlük kullanım zorluğu, kıyafet seçmedeki zorluk, dışarıdan bakıldığındaki görünümü açısından psikolojik olumsuzluk yaratmakta ve uzun süreli kullanılmamaktadır.^{4,32,36} Genç bireylerde ise çok kısa bir sürede terk edilip bir kenara bırakılmaktadır. Soft ortezler bu konuda genç ve adölesanlara avantaj sağlayabilir. Kıyafetin içinden fark edilmeyen ve kullanımı rahat olan bu yaklaşımın belirli dönem için adölesanların takibinde kullanılabilirliğini ve etkili olabileceğini düşünmekteyiz.

Ortezin yarattığı diğer bir faktör de soft elastik yapının torakal bölgede oluşturduğu mekanik uyarımsal geri bildirimdir.³⁷ Omuz ve torakal bölgeyi statik pozisyonundan daha çok dinamik olarak kontrol etmesi, istenmeyen hareketleri engellenmesi proprioseptif yönden avantaj sağlamış olabilir.^{37,38} Osteoporozlu hastalarda omuz retraksiyon ortezi kifozu azaltmış ve dengeyi geliştirmiştir.³⁸ Literatürde adölesanlar üzerinde çok az çalışma postüral kifoz ve soft ortezin etkisini araştırmıştır. Yakın zamanda 10 birey üzerinde yapılan bir çalışmada; üç farklı soft ortez türünün kifoz indeksi ve skapular protraksiyona uygulama öncesi ve hemen sonrası olan etkisi karşılaştırılmıştır. Çalışmamızda kullandığımız benzer ortez türü diğer türlere göre kifoz indeksini değiştirmemiş ancak skapula mesafesini azaltmıştır.¹³ Farklı cinsiyet ve çalışma dizaynından dolayı (akut etki) bulgularımızı kıyaslayamadık.

Çalışmamızda iki farklı uygulamadan elde ettiğimiz gelişmelerin yanında ailelerden aldığımız sözel dönüşler çocuklarının daha pozitif, mutlu ve özgüvenli olmaları adına önemliydi. Bu noktadan hareketle ileride yapılması planlanan çalışmalarda psikososyal yönden adölesanların değerlendirilmesi önemli olabilir. Egzersiz yapmaktan mı, yoksa ortez kullanmaktan mı daha çok mutlu olduklarını araştırmak gerekebilir. Adölesan dönemde özellikle her iki yaklaşımın birlikte kullanıldığı veya uzun dönem etkilerinin araştırıldığı randomize kontrollü çalışmaların yapılması uygundur.

Limitasyonlar

Günlük yapılan egzersizlerin ve ortez kullanımlarının kontrolü ailelerden aldığımız geri bildirimlere dayanması çalışmamız adına limitasyon olarak görülebilir. Kifozdaki

gelişmeleri kifoz indeksi gibi sadece metrik ölçümler ile elde ettik, spinal kasların kuvvetini objektif yöntemlerle değerlendirebilseydik bulgularımızı tartışma adına daha fazla bilgi sağlayabilirdi. Farklı bir bakışla, kifotik postürün esnek cetvel ölçümü gibi hızlı ve pratik yaklaşımlar ile değerlendirmek kliniklerde avantaj sağlayabilir. Takip edilen bireylerde sık tercih edilen röntgen gibi pahalı ve sağlığa yan etkileri olan bir yöntemin kullanımını azaltabilir.

Sonuç

Postür egzersiz eğitimi ve omuz retraksiyon ortezi adölesan dönemdeki kız bireylerin postüral kifozunu azaltmada etkilidir. Her iki yöntemin kombine kullanıldığı, uzun dönemli randomize kontrollü çalışmalara ihtiyaç vardır.

Teşekkür: Yazarlar, Prof. Dr Yavuz Yakut'a çalışmaya verdiği değerli bilgiler ve veri analizindeki kıymetli katkılarından dolayı teşekkür ederler.

Yazarların Katkı Beyanı: TY: Literatür tarama, olguların sağlanması, veri toplama, yazım; SU: Çalışma dizaynı, verilerin yorumu, yazımı, kritik inceleme.

Çıkar Çatışması: Yok.

Finans: Yok.

Etik Onay: Bu araştırma protokolü Hasan Kalyoncu Üniversitesi Girişimsel Olmayan Klinik Araştırmalar Etik Kurulu (sayı: 2018-02, tarih: 27.03.2018) tarafından onaylandı.

KAYNAKLAR

1. Singla D, Veqar Z. Association between forward head, rounded shoulders, and increased thoracic kyphosis: a review of the literature. *J Chiropr Med.* 2017;16:220-229.
2. Sardar ZM, Ames RJ, Lenke L. Scheuermann's Kyphosis: Diagnosis, management, and selecting fusion levels. *J Am Acad Orthop Surg.* 2019;27:462-472.
3. Kale P, Dhawas A, Kale S, et al. Congenital kyphosis in thoracic spine secondary to absence of two thoracic vertebral bodies. *J Clin Diagnostic Res.* 2015;9:TD03-04.
4. Miladi L. Round and angular kyphosis in paediatric patients. *Orthop Traumatol Surg Res.* 2013;99:140-149.
5. Parlaz E, Tekgül N, Karademirci E, et al. Ergenlik dönemi: fiziksel büyüme, psikolojik ve sosyal gelişim süreci. *Turkish Family Physician.* 2012;3:10-16.
6. Feng Q, Wang M, Zhang Y, et al. The effect of a corrective functional exercise program on postural thoracic kyphosis in teenagers: a randomized controlled trial. *Clin Rehabil.* 2018;32:48-56.
7. Blouin JS, Descarreaux M, Bélanger-Gravel A, et al. Self-initiating a seated perturbation modifies the neck postural responses in humans. *Neurosci Lett.* 2003;347:1-4.
8. Balzini L, Vannucchi L, Benvenuti F, et al. Clinical characteristics of flexed posture in elderly women. *J Am Geriatr Soc.* 2003;51:1419-1426.
9. Burkhart SS, Morgan CD, Kibler WB. The disabled throwing shoulder: spectrum of pathology Part III: The SICK scapula, scapular dyskinesis, the kinetic chain, and rehabilitation. *Arthroscopy.* 2003;19:641-661.
10. Katzman WB, Wanek L, Shepherd JA, et al. Age-related hyperkyphosis: its causes, consequences, and management. *J Orthop Sports Phys Ther.* 2010;40:352-360.
11. Abd-Eltawab AE, Ameer MA. The efficacy of Theraband versus general active exercise in improving postural kyphosis. *J Bodyw Mov Ther.* 2021;25:108-112.
12. Şen M. Türkiye'de ergen profili. *Aile ve Toplum.* 2011;7:89-102.
13. Kim KS, Choi JH, Park YG. Immediate effects of a postural correction garment designed for postural kyphosis on adolescents with thoracic hyperkyphosis: A pilot study. *J Kor Phys Ther.* 2011;18:43-50.
14. Ratamess N, Alvar B, Evetoch T, et al. Progression models in resistance training for healthy adults. *Med Sci Sports Exerc.* 2009;41:687-708.
15. Curtis T, Roush JR. The lateral scapular slide test: A reliability study of males with and without shoulder pathology. *N Am J Sports Phys Ther.* 2006;1:140.
16. Thomas SJ, Swanik KA, Huxel KC, et al. Change in glenohumeral rotation and scapular position after competitive high school baseball. *J Sport Rehabil.* 2010;19:125-135.
17. Devaney L, Bohannon R, Rizzo J, et al. Inclino-metric measurement of kyphotic curvature: Description and clinometric properties. *Physiother Theory Pract.* 2017;33:797-804.
18. Vaughn DW, Brown EW. The influence of an in-home based therapeutic exercise program on thoracic kyphosis angles. *J Back Musculoskelet Rehabil.* 2007;20:155-165.
19. Barrett E, Lenehan B, O'sullivan K, et al.

- Validation of the manual inclinometer and flexicurve for the measurement of thoracic kyphosis. *Physiother Theory Pract.* 2018;34:301-308.
20. Yanagawa TL, Maitland ME, Burgess K, et al. Assessment of thoracic kyphosis using the flexicurve for individuals with osteoporosis. *Hong Kong Physiother J.* 2000;18:53-57.
 21. Liguori G, Medicine ACoS. ACSM's guidelines for exercise testing and prescription. Philadelphia: Lippincott Williams & Wilkins; 2020.
 22. Birbaumer N, Flor H, Cevey B, et al. Behavioral treatment of scoliosis and kyphosis. *J Psychosom Res.* 1994;38:623-628.
 23. Amini M, Alizadeh M, Jamali BS. A Review of corrective exercise protocols in people with hyperkyphosis disorders. *J Paramed Sci.* 2020;9:96-107.
 24. Yoo WG. Effect of thoracic stretching, thoracic extension exercise and exercises for cervical and scapular posture on thoracic kyphosis angle and upper thoracic pain. *J Phys Ther Sci.* 2013;25:1509-1510.
 25. Senthil P, Sudhakar S, Radhakrishnan R, et al. Efficacy of corrective exercise strategy in subjects with hyperkyphosis. *J Back Musculoskelet Rehabil.* 2017;30:1285-1289.
 26. Bansal S, Katzman WB, Giangregorio LM. Exercise for improving age-related hyperkyphotic posture: a systematic review. *Arch Phys Med Rehabil.* 2014;95:129-140.
 27. González-Gálvez N, Gea-García GM, Marcos-Pardo PJ. Effects of exercise programs on kyphosis and lordosis angle: A systematic review and meta-analysis. *PloS one.* 2019;14:e0216180.
 28. Ruivo RM, Pizarat-Correia P, Carita AI. Effects of a resistance and stretching training program on forward head and protracted shoulder posture in adolescents. *J Manipulative Physiol Ther.* 2017;40:1-10.
 29. Kamali F, Shirazi SA, Ebrahimi S, et al. Comparison of manual therapy and exercise therapy for postural hyperkyphosis: a randomized clinical trial. *Physiother Theory Pract.* 2016;32:92-97.
 30. Grant JA, Mohtadi NG, Maitland ME, et al. Comparison of home versus physical therapy-supervised rehabilitation programs after anterior cruciate ligament reconstruction: a randomized clinical trial. *Am J Sports Med.* 2005;33:1288-1297.
 31. Jakobsen TL, Jakobsen MD, Andersen LL, et al. Quadriceps muscle activity during commonly used strength training exercises shortly after total knee arthroplasty: implications for home-based exercise-selection. *J Exp Orthop.* 2019;6:1-12.
 32. Pizzutillo PD. Nonsurgical treatment of kyphosis. *Instr Course Lect.* 2004;53:485-491.
 33. Karimi M. Effect of brace on kyphosis curve management: A review of literature. *Health Rehabil.* 2016;1:1-4.
 34. Jiang J, Qiu Y, Mao S, et al. The influence of elastic orthotic belt on sagittal profile in adolescent idiopathic thoracic scoliosis: a comparative radiographic study with Milwaukee brace. *Musculoskelet Disord.* 2010;11:1-5.
 35. Lenssinck MLB, Frijlink AC, Berger MY, et al. Effect of bracing and other conservative interventions in the treatment of idiopathic scoliosis in adolescents: a systematic review of clinical trials. *Phys Ther.* 2005;85:1329-1339.
 36. Sapountzi-Krepia DS, Valavanis J, Panteleakis GP, et al. Perceptions of body image, happiness and satisfaction in adolescents wearing a Boston brace for scoliosis treatment. *J Adv Nurs.* 2001;35:683-690.
 37. Coillard C, Leroux MA, Zabjek KF, et al. SpineCor—a non-rigid brace for the treatment of idiopathic scoliosis: post-treatment results. *Eur Spine J.* 2003;12:141-148.
 38. Pfeifer M, Begerow B, Minne HW. Effects of a new spinal orthosis on posture, trunk strength, and quality of life in women with postmenopausal osteoporosis: a randomized trial. *Am J Phys Med Rehabil.* 2004;83:177-186.